

Kurz-Info:

Op-Technik:	Arthroskopische Erweiterung des Sehnengleittraumes (Akromioplastik)
Op-Anzahl:	ca. 700 (PD Dr. Bernard)
Komplikationsrate:	0 % (Akromioplastik)
Stationärer Aufenthalt:	ca. 2 Tage
Vollbelastung:	Sofort
Ruhigstellung:	nicht erforderlich
Beweglichkeit:	ohne Beschränkung
Arbeitsunfähigkeit:	ca. 1 Woche (abhängig von der Tätigkeit)

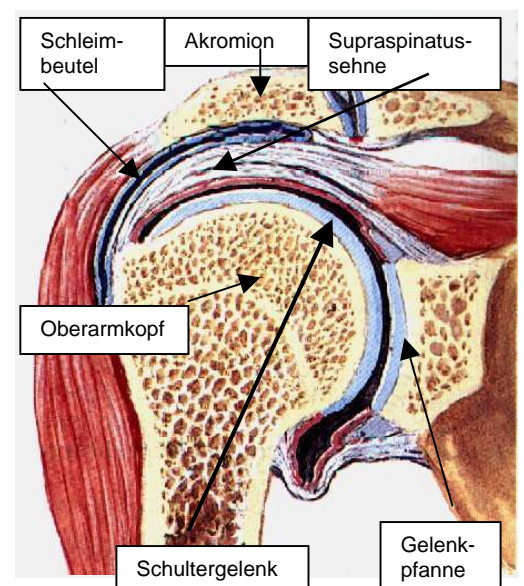
Inhaltsübersicht

- Was ist ein Impingementsyndrom (Engpaßsyndrom)?
- Wie wird das Impingementsyndrom behandelt
- Technik der arthroskopischen Akromioplastik
- Wie sieht die Nachbehandlung aus?
- Unsere Ergebnisse
- Eigene wissenschaftliche Vorträge und Veröffentlichungen zu diesem Thema

Was ist ein Impingementsyndrom (Engpaßsyndrom)?

Schulterschmerzen entstehen nur selten im Schultergelenk selbst, sondern am häufigsten in dem Sehnengleitraum zwischen dem Knochen über dem Schultergelenk (Akromion) und dem Schultergelenk.

In diesem Raum zwischen Akromion und Schultergelenk verläuft die Supraspinatussehne, eine Sehne, die am Oberarmkopf ansetzt und die Kraft des Musculus supraspinatus auf den Oberarmkopf überträgt. Dieser Muskel ist erforderlich, um den Arm hochzuheben. Bei jeder dieser sog. Abduktionsbewegungen muß die Supraspinatussehne somit unter dem Akromion hindurchgleiten. Um dieses Gleiten der Sehne zu verbessern, befindet sich zwischen der Supraspinatussehne, die ein Teil der sog. Rotatorenmanschette ist, und dem Akromion ein großer Schleimbeutel.



Dieses Zusammenwirken von Supraspinatussehne, Sehnen-
gleitraum, Akromion und Schleimbeutel kann auf verschieden-
artige Weise gestört werden.

Die häufigste Störung ist das sog. Engpaßsyndrom
(Impingementsyndrom), das hervorgerufen wird durch eine
Verengung des Sehnenleitraumes oder eine Verdickung der
Sehne. Beide Mechanismen führen dazu, daß die Sehne beim
Hochheben des Armes unter dem Akromion einklemmt, den dort
liegenden Schleimbeutel reizt und somit zu einer Entzündung
dieses Schleimbeutels führt, was sehr schmerzhaft sein kann.

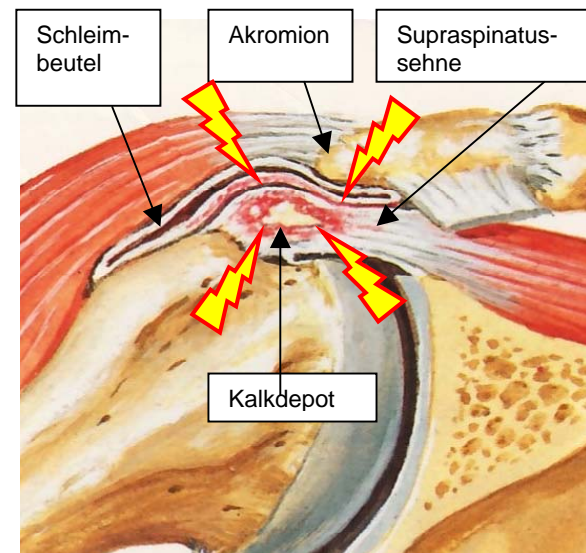
Anfänglich treten diese Schmerzen oft nur beim Hochheben des
Armes auf, nämlich dann, wenn es zu Einklemmungs-
erscheinungen der Sehne kommt. Besteht diese Impingement-
symptomatik jedoch längere Zeit, wird ein chronischer Reiz-
zustand in dem subakromialen Schleimbeutel ausgelöst, so daß
die Schmerzen im Schultergelenk auch in Ruhe auftreten und
nicht nur dann, wenn der Arm hochgehoben wird.

Beim fortgeschrittenen subakromialen Schmerzsyndrom ist es
typisch, daß die Schmerzen auch in Ruhe bestehen, die
Patienten nachts nicht mehr durchschlafen können aufgrund der
Schmerzen und auch nicht auf der betroffenen Seite liegen
können.

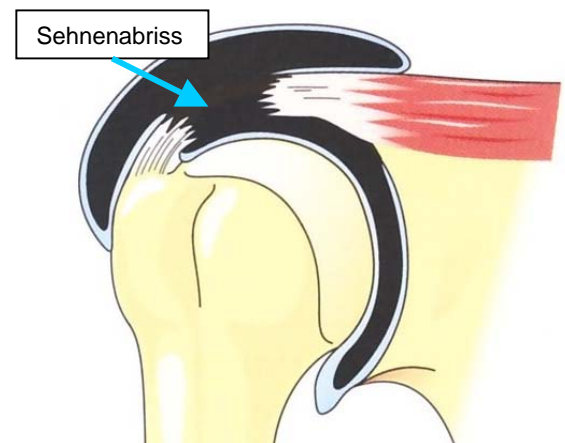
Dieser geschilderte Pathomechanismus des Impingement-
syndroms kann die unterschiedlichsten Ursachen haben. Häufig
bestehen Verknöcherungen (Osteophyten) an der
Akromionkante, wodurch der Sehnenleitraum verkleinert wird.
Weiter kann es durch andauernde Überlastung der Sehne
(Überkopfarbeiten, langes Motorradfahren, etc.) zur Verdickung
der Sehne kommen.

Auch Unfälle, bei denen es zu einer Zerrung der
Supraspinatussehne und nachfolgender Einblutung kommt,
können zu einer Verdickung der Sehne führen, die dann beim
Hochheben des Armes unter dem Akromion einklemmt.
Eine weitere, häufige Ursache ist die Bildung von Verkalkungen
innerhalb der Sehne, das Krankheitsbild der Tendinosis calcarea.
Die Ursache dieser Verkalkung ist noch nicht eindeutig bekannt.

Wenn das Impingementsyndrom über längere Zeit unbehandelt
bleibt, kann es zu einem „Durchscheuern“ der
Supraspinatussehne kommen und somit zu einem Abreißen der
Sehne (Sehnenruptur), so daß nicht nur Schmerzen im
Schultergelenk bestehen, sondern nun auch noch ein
Funktionsausfall hinzukommt, der Patient den Arm also nicht
mehr richtig hochheben kann.



Schematische Darstellung eines Engpaß-
syndroms (Impingement) der Supraspinatus-
sehne aufgrund eines Kalkdepots im
Sehnenansatz, wodurch es zu einer Ein-
klemmung der Sehne unter dem Akromion
kommt mit nachfolgender Reizung
(Entzündung) des Schleimbeutels.



Schematische Darstellung der
„durchgescheuerten“ (rupturierten) Sehne

- **Wie wird das Impingementsyndrom behandelt**

Zuerst sollte die Diagnose gesichert werden durch eine exakte klinische Untersuchung und genaue
Erhebung der Krankheitsgeschichte, wozu auch eine Röntgenuntersuchung des Schultergelenkes in
verschiedenen Projektionsebenen und eine Kernspintomographie gehören.

Es sollte dann zunächst eine konservative Therapie erfolgen, wodurch man in einem frühen Stadium des
Schulter Schmerzes die Symptome oftmals bleibend beseitigen kann. Die konservative Therapie sollte im
wesentlichen aus einer physiotherapeutischen Behandlung bestehen. Therapieziel ist hierbei die
funktionelle Erweiterung des Subakromialraumes durch gezieltes Training derjenigen Muskelgruppen, die
ein Tiefertreten des Oberarmkopfes bewirken. Unterstützend können Antiphlogistika (entzündungs-
hemmende Medikamente) in Tablettenform verabreicht werden, evtl. auch ein- oder zweimal Injektionen
in den Subakromialraum, um eine akute Schmerzsymptomatik zu durchbrechen.

Insbesondere wenn Kalkdepots in der Supraspinatussehne nachgewiesen werden, kann auch eine Stoßwellentherapie gute Ergebnisse erzielen. Falls diese konservativen Maßnahmen nach 6 - 8 Wochen zu keiner Besserungstendenz führen, sollte eine arthroskopische Erweiterung des Sehnengleitraumes in Betracht gezogen werden.

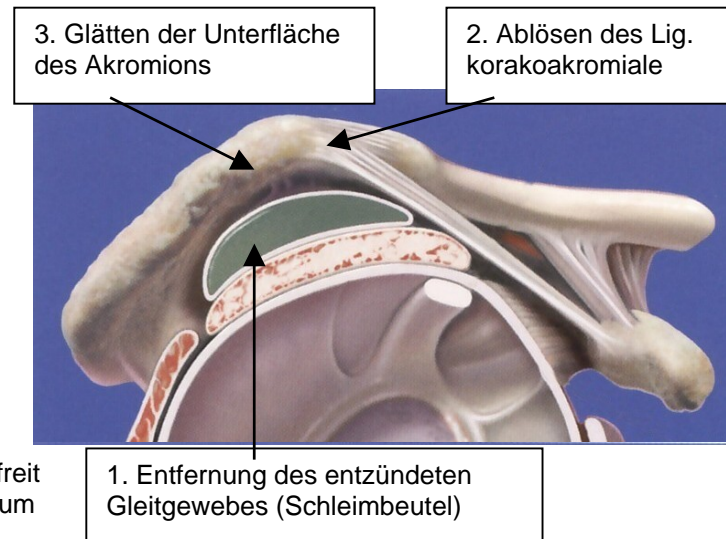
- **Technik der arthroskopischen Akromioplastik**

Als Akromioplastik bezeichnet man ein operatives Verfahren, bei dem der Gleitraum der Supraspinatussehne unter dem Akromion erweitert und geglättet wird, so daß die schmerzhafte Entzündung des Gleitgewebes und der Sehne abklingen kann.

Dieser Eingriff wird heute generell arthroskopisch durchgeführt. Gegenüber den früher praktizierten offenen Methoden hat diese minimal-invasive Methode den Vorteil, daß sie ohne größere Schnitte auskommt, die Muskulatur der Schulter nicht verletzt, die Funktion der Schulter nicht beeinträchtigt und dadurch sehr patientenschonend ist.

Die Akromioplastik wird in Narkose durchgeführt. Über eine kleine, ca. 5 mm lange Hautinzision wird eine Optik in das Schultergelenk eingebracht, die etwa halb so dick ist wie ein Bleistift. An dieser Optik befindet sich eine Fernsehkamera, so daß der Operateur das Innere des Schultergelenkes und auch das Innere des Subakromialraumes am Bildschirm betrachten kann. Über eine weitere, ebenso kleine Inzision können dann verschiedene Instrumente, die zur Operation benötigt werden, in das Schultergelenk eingebracht werden.

Zunächst wird das Schultergelenk selbst mit Hilfe dieser Optik genau untersucht. Es wird also eine Gelenkspiegelung, auch Arthroskopie genannt, durchgeführt. Falls sich hierbei krankhafte Veränderungen im Schultergelenk feststellen lassen, werden diese nach Möglichkeit gleich therapiert. Anschließend wird mit dieser Optik der Sehnengleitraum unter dem Schulterdach (Subakromialraum) dargestellt. Das entzündete Gleitgewebe unter dem Akromion wird mit Spezialinstrumenten, z. B. motorisierten sog. Shavern oder Hochfrequenzelektroden entfernt. Dann wird die Unterfläche des Akromions mit einer Miniaturfräse von Knochenanbauten (Osteophyten) befreit und glattgeschliffen sowie ggf. ein Band, das Ligamentum korakoakromiale, abgelöst. Falls gleichzeitig eine Verkalkung in der Supraspinatussehne vorliegt (sog. „Kalkschulter“), wird diese Verkalkung ebenfalls arthroskopisch entfernt.



Auf diese Weise wird der Sehnengleitraum erweitert, so daß es zu keinen Einklemmungen der Supraspinatussehne mehr kommt und die Ursachen des Schulterschmerzes somit behoben werden. Der ganze Eingriff wird über lediglich zwei bis drei kleine Inzisionen von etwa 5 mm Länge durchgeführt. Der gesamte Weichteil- und Muskelmantel am Schultergelenk bleibt intakt.

- **Wie sieht die Nachbehandlung aus?**

Schon am ersten Tag nach der Operation beginnen die Patienten mit krankengymnastischen Bewegungsübungen, um möglichst schnell die volle Beweglichkeit in der Schulter wiederherzustellen. Das Schultergelenk wird nicht ruhig gestellt, es braucht auch nicht weiter geschont zu werden. Die Physiotherapie schließt aktive und passive Übungen ein. Zusätzlich wird den Patienten für 4 Wochen eine sog. Bewegungsschiene verordnet, die ihnen nach Ende des stationären Aufenthaltes nach Hause geliefert wird.

- Unsere Ergebnisse

In einer prospektiven Studie wurden 288 Patienten nachuntersucht, die im Zeitraum von 1996 – 2001 wegen eines subakromialen Schmerzsyndroms in der Klinik Sanssouci behandelt wurden. Bei allen Patienten war eine arthroskopische subakromiale Dekompression (Akromioplastik) durchgeführt worden. Der Zeitraum zwischen Op und Nachuntersuchung betrug mindestens 6 Monate und maximal 18 Monate. Bei der Nachuntersuchung wurde ein international übliches Schema verwendet, mit dem die subjektiven und objektiven Ergebnisse

subjektive Parameter	Punkte	objektive Parameter	Punkte
1. Schmerz	15	1. Bewegungsumfang	
2. Aktiv. d. tägl. Lebens	10	- Flexion	10
3. Arbeitshöhe	10	- Abduktion	10
		- Außenrotation	10
		- Innenrotation	10
		2. Kraft	25
Gesamtpunktzahl	35	Gesamtpunktzahl	65

Constant-Score: maximale Punktzahl: 100, Normalwert bei einem Altersdurchschnitt von 53 Jahren: 81 Punkte. Mit 35 Punkten werden die subjektiven Angaben erfasst wie Schmerzen, Aktivitäten, etc. Mit 65 Punkten werden die objektiven Parameter erfasst, wie Bewegungsumfang und Kraft.

gemessen werden konnten (Constant-Score), ergänzt durch Fragen, die die subjektive Patienteneinschätzung noch genauer erfassen.

Bei der Nachuntersuchung erzielten 84 % der Patienten ein gutes funktionelles Ergebnis (= über 80 % der alters- und geschlechts-spezifischen Normalwerte).

Die genauere Aufschlüsselung ist in den nebenstehenden Tabellen angegeben.

0 - 2 Wochen	30 %
2 - 4 Wochen	18 %
> 4 Wochen	43 %
keine Besserung	9 %

Zeitspanne zwischen Op und deutlicher Beschwerdebesserung in % der Gesamtpatientenzahl

Das Symptom, das die Patienten mit einem Impingementsyndrom am meisten beeinträchtigt, sind die Schmerzen. Danach beurteilen die Patienten auch vorrangig den Erfolg einer Behandlung. Dieses Kriterium kommt im Constant Score etwas zu kurz.

Wir haben versucht, dieses Kriterium anhand einer visuellen Analogskala etwas genauer zu erfassen. Danach gaben immerhin 96 % der Patienten an, daß sich die Schmerzen durch die Operation deutlich gebessert hatten. Keine Änderung der Schmerzsymptomatik war bei 4 % der Patienten zu verzeichnen.

Um die Patientenzufriedenheit mit der Behandlung zu ermitteln, wurden Schulnoten verteilt.

Die Note 1 und 2 erteilten 74 % der Patienten, 17 % empfanden das Ergebnis als befriedigend und ausreichend. Mit mangelhaft und ungenügend beurteilten 9 % der Patienten das Ergebnis der Behandlung.

Schmerz und Alltagsfunktion (subj. Parameter), max. Pkte: 35

vorher 11
nachher 26

Funktion und Kraft (obj. Parameter), max. Pkte: 65

vorher 33
nachher 57

Constant - Score, gesamt, max. Pkte: 100

vorher 44
nachher 83

Vergleich der Punktzahl vor und nach der Operation im Gesamtdurchschnitt der Patienten

Schulnoten:

1 + 2	74 %
3 + 4	17 %
5 + 6	9 %

- Eigene wissenschaftliche Vorträge und Veröffentlichungen zu diesem Thema

Vorträge zum Thema Schulter

Bernard, M.:

Das subakromiale Schmerzsyndrom – Ergebnisse von endoskopischer Akromioplastik und Stoßwellentherapie.

19. Erweitertes Berliner Arthroskopiesymposium mit Arthroskopieworkshop;
10. – 13. Januar 2002, Oberwiesenthal.

Bernard, M.:

Die Behandlung des subakromialen Schmerzsyndroms – Vergleich zwischen extrakorporaler Stoßwellentherapie und arthroskopischer Akromioplastik.

17. Erweitertes Berliner Arthroskopiesymposium mit Arthroskopieworkshop
13. – 16. 1. 2000, Oberwiesenthal

Bernard, M., Engel, C.:

Impingement syndrome: extracorporeal shock wave therapy versus arthroscopic decompression.

3rd Seminar of Arthroscopic Surgery and Sports Injuries,
4. - 6. 6. 1998, Ioannina, Griechenland.

Bernard, M., Badstübner, R.:

Ist die extrakorporale Stoßwellentherapie eine Alternative zur arthroskopischen Akromioplastik ?

15. Erweiterter Berliner Arthroskopieworkshop
15. - 18. 1. 98, Oberwiesenthal

Bernard, M.:

Diagnostische Verfahren bei Schultergelenkverletzungen und ihre Bedeutung für die Therapieplanung.

15. Erweiterter Berliner Arthroskopieworkshop
15. - 18. 1. 98, Oberwiesenthal

Bernard, M.:

Chirurgie des Schultergelenkes heute - Methoden und Anforderungen an den Radiologen.

2. Potsdamer Skelettkonferenz, 27.9.97, Potsdam.

Bernard, M.:

Diagnostic Procedures in Shoulder Lesions.

2nd Seminar of Arthroscopic Surgery and Sports Injuries, 22. - 24. 9. 96, Ioannina, Griechenland.

Bernard, M.:

Diagnostische Verfahren bei Schulterverletzungen und ihre Bedeutung für die Therapieplanung.

20. Berliner Chirurgetreffen, Berliner Chirurgische Gesellschaft, Vereinigung der Chirurgen Berlins und Brandenburgs, 22. 2. - 24. 2. 96, Berlin.

Bernard, M.:

Die Verletzung der Rotatorenmanschette des Schultergelenkes.

20. Berliner Chirurgetreffen, Berliner Chirurgische Gesellschaft, Vereinigung der Chirurgen Berlins und Brandenburgs, 22. 2. - 24. 2. 96, Berlin.

Bernard, M.:

Möglichkeiten und Durchführung diagnostischer arthroskopischer Eingriffe an Knie-, Sprung-, Ellenbogen- und Schultergelenk.

41. Klinische Fortbildung, Kaiserin-Friedrich-Stiftung für das ärztliche Fortbildungswesen, 10.-15. 5. 93, Berlin.

Hertel, P., Bernard, M.:

Minimaleingriffe an der traumatisierten Schulter unter spezieller Berücksichtigung arthroskopischer Verfahren.

17. Berliner Chirurgetreffen, 18.-20. 2. 93, Berlin.

Georgoulis, A., Bernard, M., Lais, E., Hertel, P.:

Chirurgische Anatomie der Schulter.

8. Kongreß der Deutschsprachigen Arbeitsgemeinschaft für Arthroskopie, 11./12. 10. 91, Berlin.

[Bücher zum Thema Schulter](#)

Bernard, M., Hertel, P. (Hrsg.):

Arthroskopie und Chirurgie der Schulter.

Ferdinand Enke Verlag Stuttgart, 1992.